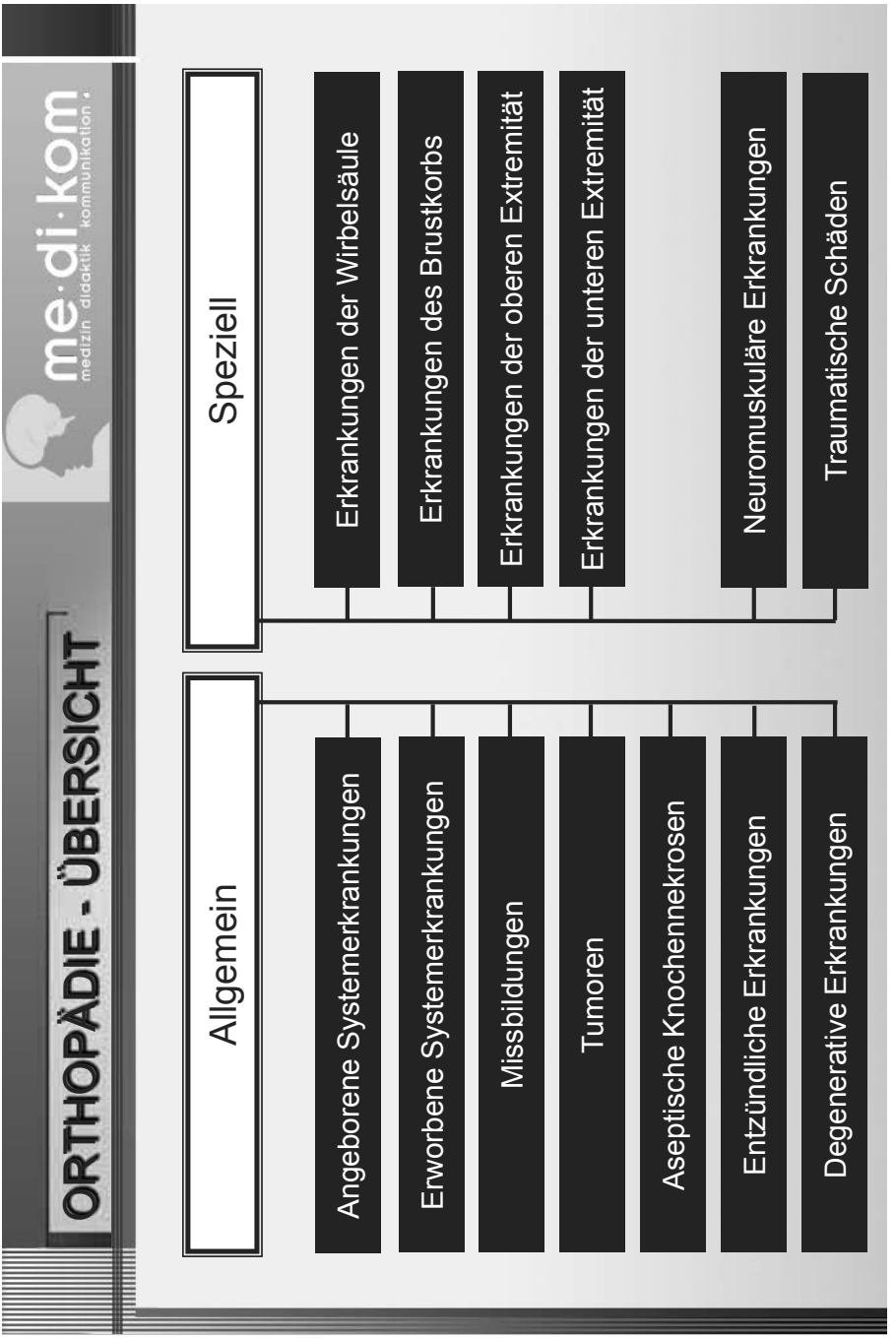
me·di·kom
medizin didaktik kommunikation
ORTHOPÄDIE - ÜBERSICHT
Allgemein
Angeborene Systemerkrankungen
Erworbene Systemerkrankungen
Missbildungen
Tumoren
Aseptische Knochennekrosen
Entzündliche Erkrankungen
Degenerative Erkrankungen
Speziell
Erkrankungen der Wirbelsäule
Erkrankungen des Brustkorbs
Erkrankungen der oberen Extremität
Erkrankungen der unteren Extremität
Neuromuskuläre Erkrankungen
Traumatische Schäden

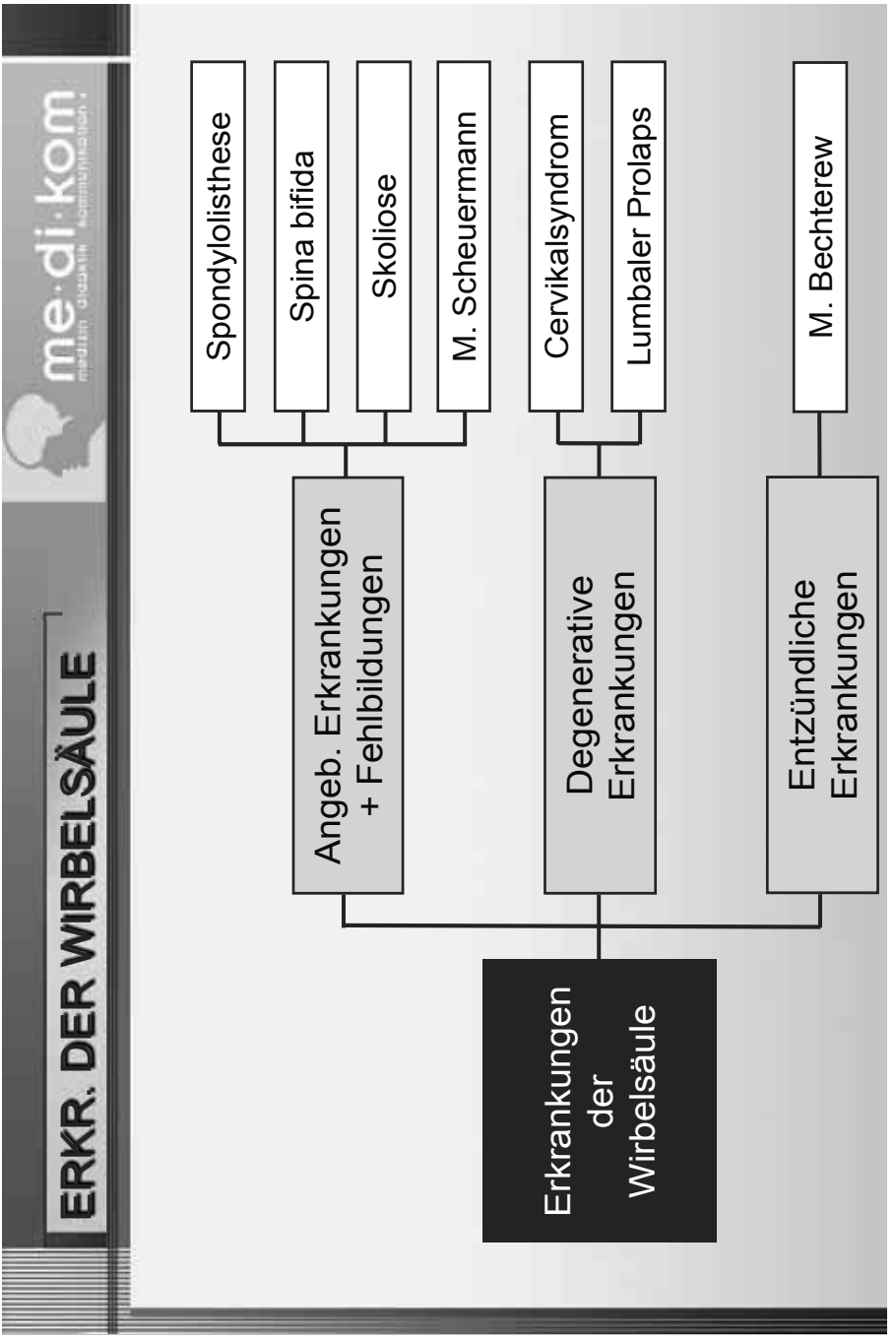
me·di·kom
ERKR. DER WIRBELSÄULE
Spondylolisthese
Spina bifida
Skoliose
M. Scheuermann
Cervikalsyndrom
Lumbaler Prolaps
M. Bechterew
Angeb. Erkrankungen + Fehlbildungen
Degenerative Erkrankungen
Entzündliche Erkrankungen
Erkrankungen der Wirbelsäule

ERKRANKUNGEN DER WIRBELSÄULE

"Angeborene Erkrankungen und Fehlbildungen"

Spondylolisthese

Synonym	„Wirbelgleiten“
Definition	Verlagerung eines Wirbelkörpers nach ventral aufgrund einer Spaltbildung innerhalb des Wirbelbogens zwischen oberem und unterem Gelenkfortsatz
Epidemiologie	Gehäuftes Auftreten im 2. Lebensjahrzehnt
Ätiologie	■ Angeborene Wirbelveränderungen ■ Starke mechanische Belastung
Lokalisation	■ In 80% gleitet LWK 5 gegenüber dem Kreuzbein ■ In 20% gleitet LWK 4 gegenüber LWK 5
Klinik	■ Meist keine Beschwerden ■ Kreuzschmerzen mit Ischialgien ■ Hohlkreuz ■ Stufenbildung in der Dornfortsatzreihe „Sprungschanzenphänomen“
Komplikation	Neurologische Ausfälle
Diagnose	■ Anamnese und klinisches Bild – Stufenbildung in der Dornfortsatzreihe ■ Röntgen – Zur Beurteilung der Wirbelstellung ■ CT und NMR – Zur Beurteilung der Einengung des Wirbelkanals
Therapie	■ Konservativ: – Symptomatische Schmerztherapie und physikalische Therapie – Stabilisierung: ▫ Durch Kräftigung der Rumpfmuskulatur ▫ Durch Mieder oder Korsett ■ Evtl. operative Stabilisierung

©MedMedia

Spina bifida

Definition	Angeborene Hemmungsmißbildung mit mangelhaftem Schluss der Wirbelbögen in unterschiedlichen Schweregraden
Prophylaxe	Ausreichende Zufuhr von Folsäure während der Schwangerschaft
Pathogenese der Spina bifida occulta	■ Rückenmarkshäute und Rückenmark bleiben im Wirbelkanal ■ Haut ist geschlossen ■ Meist keine Beschwerden – Häufig Zufallsbefund ■ Evtl. lokale Hautveränderungen: – Hypertrichose = starke Behaarung – Teleangiektasien = Gefäßerweiterungen – Lipome = Fettgewebstumoren
Pathogenese der Spina bifida aperta	■ **Meningozele:** – Vorwölbung der Dura aus Spinalkanal – Rückenmark und Spinalnerven sind nicht betroffen – Intakte äußere Haut – Keine neurologischen Ausfälle ■ **Myelomeningozele:** – Vorwölbung von Dura und Rückenmark aus Spinalkanal – Äußerer Hautdefekt – Rückenmark liegt offen außerhalb des Wirbelkanals – Neurologische Ausfälle sind obligat
Klinik	■ Blasen- und Mastdarmstörungen ■ Reithosenförmige sensible Ausfälle ■ Schlaffe Paresen der Beine ■ Beugekontrakturen im Hüftgelenk, X-Beine ■ Klumpfuß, trophische Störungen an den Füßen

©MedMedia

Komplikation	■ Häufig zusätzliche Missbildungen: – Hydrozephalus – Lippen-Kiefer-Gaumenspalten, Gesichtsdysmorphien – Ventrikelseptumdefekt – Urogenitale Missbildungen – Hüftdysplasien, Fußdeformitäten
Diagnose	■ Anamnese und neurologische Untersuchung ■ Sonographie ■ Röntgen, NMR
Therapie	■ **Spina bifida occulta:** – Meist keine Therapie erforderlich – Operation nur bei neurologischen Ausfällen ■ **Offene Myelomeningozele:** – Sofortige Operation nach der Geburt wegen Infektionsgefahr

Skoliose

Definition	■ Dauerhafte seitliche Wirbelsäulenverbiegung in der Frontalebene ■ Zusätzliche Drehung der Wirbelkörper = Torsion ■ Rotation der gesamten Wirbelsäule und damit Deformierung des Thorax
Einteilung	■ **Funktionelle Skoliose:** – Aktiv korrigierbar – Schlechte oder labile Haltung – Kompensationsversuch statischer Fehler ▫ Beinverkürzung, Beckenschiefstand – Schmerzbedingte Zwangshaltung ■ **Strukturelle Skoliose:** – Aktiv und passiv nicht korrigierbar – Bleibende Deformität – Skoliose im engeren Sinne

©MedMedia

Ätiologie	■ Ursache bekannt (10-20%) – Osteopathische Skoliosen ▫ Angeborene Missbildungen – Myopathische Skoliosen ▫ Folge primärer Muskelerkrankungen – Neuropathische Skoliosen ▫ Folge schlaffer Lähmungen ■ (80-90%) = Idiopathische Skoliosen – Säuglingsskoliose ▫ Angeboren oder Entwicklung im 1. Lj. ▫ In 80% d.F. spontane Rückbildung – Infantile Skoliose ▫ Auftreten vor dem 3. Lj., meist bei Knaben ▫ Oft progressiver Verlauf – Juvenile Skoliose ▫ Auftreten zw. 4. Lj. und Pubertät meist bei Mädchen (6:1) – Adoleszenzskoliose
Klinik	■ Idiopathische Skoliosen werden meist mit 10-12 J. entdeckt ■ Hochstand und Dorsalverlagerung der Scapula ■ Rippenbuckel ■ Vorspringen einer Hüfte = Lendenwulst ■ Beckenschiefstand (an konkaver Seite höher) ■ asymmetrische Taillendreiecke ■ Kurzatmigkeit (bei schweren Formen) ■ Muskelverspannung, Schmerz (erst ab Mitte 20)
Diagnose	■ Inspektion (besonders im Vornüberneigen) ■ Röntgen (Achsenabweichung, Rotationsgrad, Rigidität) – Schwere der Skoliose wird in Winkelgraden gemessen ■ Bei schweren Formen Lungenfunktionsprüfung
Therapie	■ Physiotherapie, Muskelkräftigung ■ Korsett (nie ohne Muskelübungen), Liegeschalen ■ Operation

©MedMedia

M. Scheuermann

Definition	■ Evtl. aseptische Knochennekrose ■ Wachstumsstörungen der Deck- und Grundplatten im Bereich der BWS ■ Keilwirbelbildung mit Rundrücken = Kyphose
Epidemiologie	■ häufigste Wirbelsäulenerkrankung bei Jugendlichen ■ Beginn 10.-13. Lebensjahr ■ Jungen > Mädchen
Ätiologie	■ Stoffwechselstörungen des kollagenen Bindegewebes – Fasergerüst minderwertig ■ Familiäre Häufung, evtl. gestörte Hypophysenfunktion ■ Schlaffe, buckelige „Rundrückenhaltung“ im Kindesalter ■ Hohe Druckbelastungen, z.B. bei Leistungssportlern
Pathogenese	■ Wachstumsstörungen an Deck- und Grundplatten ■ Wachstum bleibt ventral zurück, daher keilförmige Wirbelkörper ■ Einbruch von Bandscheibenmaterial in die Wirbelkörper = Schmorl´sche Knötchen ■ Zwischenwirbelraum erniedrigt
Klinik	■ **Im Kindes- und Jugendalter:** – Schlechte Haltung ▫ BWS: fixierte Kyphose ▫ LWS: Abflachung der Lendenlordose – Selten Schmerzen im Bereich der BWS – Lumbale Ermüdungen und Lumbalgien ■ **Im Erwachsenenalter:** – Überlastungen der Muskeln und Bänder – Fehlbelastungen

©MedMedia

Diagnose	■ Anamnese und Klinik ■ Röntgen – Höhenabnahme der Wirbel – Verlängerung des sagittalen Wirbelkörperdurchmessers – Keilwirbel – Schmorl´sche Knötchen – Vermessung der Kyphose
Therapie	■ Frühzeitig Physiotherapie ■ Bei schweren Formen bis zum Abschluss des Wachstums Korsett ■ Bei schwersten Kyphosen operative Korrektur

"Degenerative Erkrankungen"

Formen

	■ Spondylarthrose – Die Arthrose der kleinen Zwischenwirbelgelenke kann zur Einengung des Foramen intervertebrale führen ■ Chondrose – Wasserverlust des Gallertkerns – Höhenverlust der Bandscheibe ■ Osteochondrose – weitere Destruktion der Bandscheibe – Annäherung benachbarter Grund- und Deckplatten – Reaktive Knochenverdichtung ■ Spondylose – Unregelmäßigkeiten an Wirbelkörpern ▫ Z.B. Randwülste oder Zacken ▫ Können zur Einengung des Wirbelkanals führen ■ Diskusprotrusion – Geschwächter Faserring – Wird durch Innendruck des Gallertkerns vorgewölbt

©MedMedia

Diskusprolaps

Definition	Gewebe des inneren Gallertkerns der Bandscheibe dringt durch die Faserschichten des Anulus fibrosus nach außen
Epidemiologie	Überwiegend zwischen dem 30. und 50. Lebensjahr
Pathogenese	■ **Lateraler Prolaps:** – Austritt des Gallertkerns nach dorsolateral – Einengung des Foramen intervertebrale – Druck auf den betreffenden Spinalnerven ■ **Medialer Prolaps:** – Austritt des Gallertkerns nach dorsal durch das Ligamentum longitudinale posterius – Druck auf das Rückenmark – Bzw. die Cauda equina
Lokalisation	■ **Meist im Bereich der Lendenwirbelsäule (90%)** – Bandscheibe zw. LWK 4 u. 5 - Wurzel L5 – Bandscheibe zw. LWK 5 u. Kreuzbein - Wurzel S1 – Bandscheibe zw. LWK 3 u. 4 - Wurzel L4 ■ **Seltener im Bereich der Halswirbelsäule (10%)** – Bandscheibe zw. HWK 4 u. 5 - Wurzel C5 – Bandscheibe zw. HWK 5 u. 6 - Wurzel C6 – Bandscheibe zw. HWK 6 u. 7 - Wurzel C7 ■ **Ganz selten im Bereich der Brustwirbelsäule (< 1%)**
Klinik	■ Alarmzeichen: – Beginnende Lähmungen – Plötzliches Verschwinden der Schmerzen – Gleichzeitig zunehmende Hypästhesie – Blasen- und Mastdarmstörungen
Diagnose	■ Anamnese und Klinik ■ Röntgen der Wirbelsäule ■ Computertomographie und Kernspintomographie ■ Myelographie

©MedMedia

Therapie	■ Allgemeinmaßnahmen – Bettruhe, Stufenbett (LWS), Halskrawatte (HWS) ■ Medikamentöse Therapie – Analgetika, Antiphlogistika, Muskelrelaxantien ■ Physikalische Therapie – Wärme, Elektrobehandlung ■ Physiotherapie – Massagen, Extensionsmaßnahmen ■ Operative Therapie – Evtl. minimal invasive Chirurgie

©MedMedia

Cervikalsyndrom

Klinik Arm	
	■ **Schmerz:** – Nackenschmerzen – Schmerzausstrahlung in den Arm – Schmerzprovokation durch Kopfbewegungen ■ **Sensibilität:** – C5 ▫ Radialseite Oberarm – C6 ▫ Radialseite Unterarm ▫ Daumen und Zeigefinger – C7 ▫ Unterarmmitte (vorne und hinten) ▫ Mittelfinger ■ **Motorik:** – C5 ▫ M. deltoideus ▫ Abduktion des Armes erschwert – C6 ▫ M. biceps brachii, M. brachioradialis ▫ Beugung im Ellenbogengelenk erschwert – C7 ▫ Mm. triceps brachii ▫ Streckung im Ellenbogengelenk erschwert ■ **Reflexe:** – C6 ▫ Abschwächung des Bicepssehnenreflexes – C7 ▫ Abschwächung des Tricepssehnenreflexes

©MedMedia

Lumbaler Prolaps

Klinik Bein	■ **Schmerz:** – (Bewegungs-)Schmerzen der LWS, Schonhaltung – Schmerzprojektion entlang des Ischiasnervs – Schmerzprovokation (Husten, Niesen, Pressen) ■ **Sensibilität:** – L4 ▫ Vorder/Innenseite des Unterschenkel ▫ Medialer Teil von Fußrücken und Großzehe – L5 ▫ Lateraler Unterschenkel, Fußrücken (1-4), Großzehe – S1 ▫ Hinter-/Außenseite des Ober- u. Unterschenkels ▫ Fußaußenrand, Kleinzehe ■ **Motorik:** – L4 ▫ M. quadriceps femoris, M. tibialis anterior ▫ Besteigen eines Stuhls erschwert – L5 ▫ M. extensor hallucis longus, Fußhebermuskulatur ▫ Fersenstand erschwert – S1 ▫ Mm. peronei, M. triceps surae ▫ Zehenstand erschwert ■ **Reflexe:** – L4 ▫ Abschwächung des Patellarsehnenreflexes – L5 ▫ Abschwächung des Tibialis-posterior-Reflexes – S1 ▫ Abschwächung des Achillessehnenreflexes
Unter-suchungs-zeichen	■ Lasègue-Zeichen ■ Bragard-Zeichen ■ Kernig-Zeichen ■ Zehenspitzen-/Fersengang

©MedMedia

Schmerz-syndrome	■ **Lumbalgie:** – Kreuzschmerz ohne Nervenwurzelsymptomatik – Schmerz geht von Irritationsquellen aus – Bewirkt reflektorischen Muskelhartspann: – Akut (Lumbago, „Hexenschuss“) oder chronisch ■ **Ischialgie:** – Projektionsschmerz im Bein – Durch Kompression eines Spinalnerven
Kauda-syndrom	■ Schmerz, Reithosenanästhesie ■ Unwillkürlicher Stuhl- und Harnabgang ■ Notfall!

©MedMedia